


*PERSPECTIVE*

# THYMECTOMIE PAR VIDEO-THORACOSCOPIE BILATÉRALE : QUELLE PLACE PARMIS LES NOUVELLES TECHNIQUES CHIRURGICALES ?

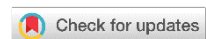Dr Akram TRAIBI<sup>1\*</sup> , Pr Yassine OUADNOUNI<sup>2</sup>, Pr Abdelhadi ROUIMI<sup>3</sup>,  
Pr Aziz OUARSSANI<sup>4</sup>, Pr Mohamed SMAHI<sup>2</sup>

1: Service de chirurgie thoracique, Hôpital militaire Moulay Ismail Meknès, Maroc.

2: Service de chirurgie thoracique, CHU Hassan II, FES, Maroc.

3: Service de neurologie, Hôpital militaire Moulay Ismail, Meknès, Maroc.

4: Service de pneumologie, Hôpital militaire Moulay Ismail, Meknès, Maroc.



**RESUME :** Les tumeurs thymiques représentent environ 50 % des tumeurs du médiastin antérieur. La voie d'abord classique est la sternotomie totale (ST). Cependant, pour les tumeurs de petite taille et bien encapsulées, la video thoracoscopie (VATS) peut représenter une alternative acceptable. Nous discutons l'évolution du traitement chirurgical, tout en détaillant la technique utilisée dans notre service.

**MOTS-CLES :** Thymome, myasthénie, video-thoracoscopie.

**ABSTRACT:** Thymic tumors account for about 50% of whole tumors of the anterior mediastinum. The classic approach is total sternotomy (ST). However, for small, well-encapsulated tumors, video thoracoscopy (VATS) may be an acceptable alternative. We discuss the evolution of surgical treatment in our department.

**KEY WORDS:** Thymoma, myasthenia, video-thoracoscopy.

**Corresponding author:** Dr Traibi Akram, Hôpital militaire Moulay Ismail Meknès, Maroc. [traibi.akram@yahoo.fr](mailto:traibi.akram@yahoo.fr)

**Copyright © 2018 Dr Akram TRAIBI et al.**

This is an open access article distributed under the [Creative Commons Attribution 4.0 International](https://creativecommons.org/licenses/by/4.0/), which permits unrestricted use, distribution, and reproduction in any medium, provided the original work is properly cited.

## INTRODUCTION

L'approche traditionnelle des thymomes, avec ou sans myasthenie, nécessite une sternotomie médiane basée sur l'hypothèse que c'est le meilleur moyen d'atteindre des marges de résection adéquates [1,2]. Cependant, ces dernières années, la thymectomie par VATS pour les tumeurs stade I voir II de MASAOKA a gagné l'acceptation comme moyen ayant des résultats adéquats tant sur le plan oncologique que fonctionnel [1,2]. Plusieurs variantes de VATS ont été décrites dans la littérature. Nous avons

adopté l'approche bilatérale, comme d'autres auteurs [1] car nous pensons que c'est la meilleure voie permettant à la fois une résection aussi large que possible du thymus et de la graisse péri-thymique, et aussi la plus sûre quant à la préservation du nerf phrénique surtout chez les patients myasthéniques.

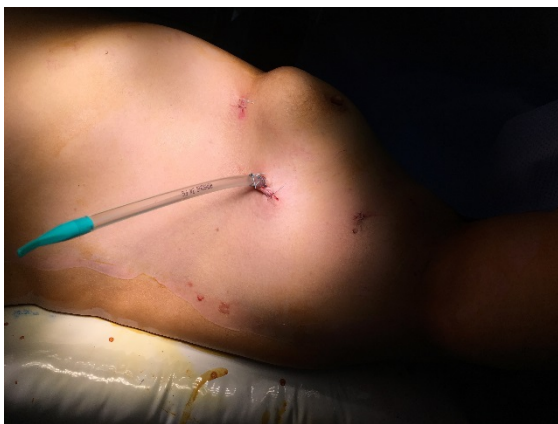## MATERIEL ET METHODES

**Patients :** Entre janvier 2013 et février 2018, 14 patients ont été opérés pour tumeurs épithéliales thymiques dans notre service. Il s'agissait de 9 femmes et 5 hommes. La médiane d'âge était de

47 ans (de 39 à 62ans), 5 carcinomes thymiques et 9 thymomes. La symptomatologie était dominée par la douleur thoracique (57%). Le thymome était associé a une myasthénie dans 35.71% (5 patients), tandis qu'un seul patient présentait une hypogammaglobulinémie. Tous nos patients avaient bénéficié d'un scanner thoracique. La voie d'bord chirurgicale a été une ST chez 11 patients et VATS bilatérale chez trois patients.

**Technique opératoire :** Plusieurs techniques mini invasives de la thymectomie ont été décrites : unilatérale du côté droit, du côté gauche, thymectomie sous-xiphoidienne, la VATS bilatérale avec ou sans cervicotomie. C'est cette dernière technique que nous utilisons et que nous allons détailler.

**Position opératoire :** La procédure est réalisée sous anesthésie générale en utilisant une intubation endotrachéale à double lumière et une ventilation unilatérale pulmonaire controlatérale. Le patient est placé en décubitus dorsal avec une rétroversion de 30 degrés. Le bras homolatéral est placé sur la tête du patient dans un support (Figure 1).



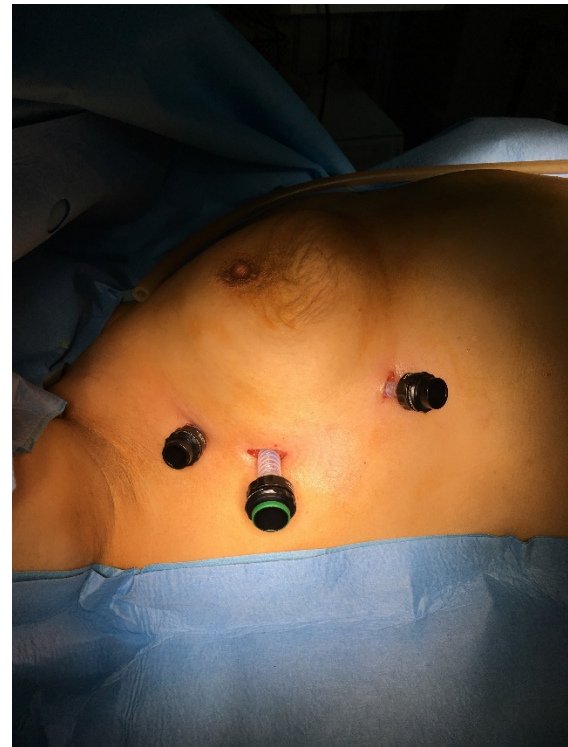**Figure 1 :** Position opératoire.

Des précautions doivent être prises pour ne pas trop étendre l'épaule, et éviter ainsi une lésion du plexus brachial. Le chirurgien et l'assistant se tiennent du côté homolatéral du patient tandis que l'instrumentiste se tient sur le site opposé. Un plateau de sternotomie est toujours prêt dans la salle d'opération pour une conversion potentielle.

#### **Emplacement des trocarts**

On commence toujours l'intervention du coté gauche, les trocarts (2 de 5 mm et 1 de 10 mm) sont disposés le long de la bordure latérale du sein. Un premier trocart de 10 mm et mis au niveau de

la ligne axillaire moyenne au niveau du 5eme espace intercostal (EIC), où on introduit une caméra. Après une exploration endothoracique, mise en place et sous contrôle de la caméra du deuxième trocart (5 mm) au niveau de la ligne axillaire antérieure et au niveau du 3eme EIC, et après le 3eme trocart (5 mm) et mis au niveau du 6eme ou 7eme EIC sur la ligne medio-claviculaire (Figure 2).

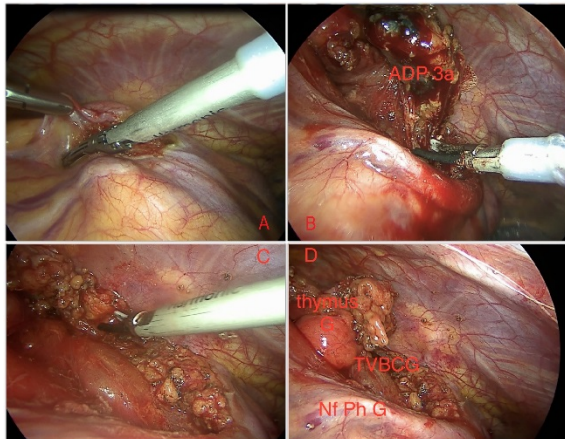


**Figure 2 :** Placement des trocarts.

Le tissu thymique est disséqué du diaphragme inférieurement, du sternum antérieurement et du péricarde postérieurement jusqu'à ce que le poumon droit soit visualisé. Après, on libère le thymus en longeant le nerf phrénique gauche jusqu' à visualisation de la veine brachio-céphalique gauche. La dissection est ensuite poursuivie latéralement jusqu'au côté inférieur de la veine brachio-céphalique gauche. Une grande branche veineuse drainant le thymus est habituellement rencontrée a cet endroit, elle peut être clippée et sectionnée ou simplement coagulée par pince bipolaire. La dissection cervicale et résection de la corne thymique supérieure constitue la dernière étape de la dissection a gauche (Figure 3).

Après la mise en place d'un drain et repositionnement de la patiente du côté droit,

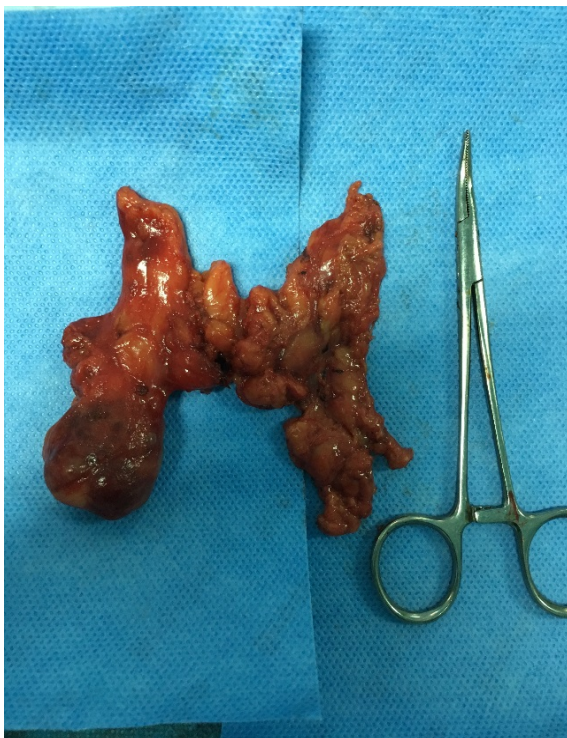l'emplacement des trocars est réalisé de la même manière déjà décrite.



**Figure 3 : Temps opératoire du côté gauche :**

- A :** dissection le long du nerf phrénique.  
**B :** Résection d'une adénopathie (ADP) de la chaîne 3a.  
**C :** Visualisation du tronc veineux brachiocéphalique gauche, et section de la corne thymique gauche.  
**D :** Vue opératoire a la fin de la thymectomie gauche.

Du côté droit les étapes opératoires restent similaires que celles décrites du côté gauche. Après élargissement de l'un des orifices de trocars, la pièce opératoire est par la suite placée dans un sac (Endobag) et retirée de la cavité thoracique (figure 4).



**Figure 4 : Pièce opératoire.**

## RESULTATS

A partir du mois d'octobre 2017, et en collaboration avec l'équipe du CHU de FES, toute

tumeur de petite taille et bien encapsulée était opérée par VATS. Pour les autres tumeurs la sternotomie restait la voie d'abord de choix. La durée opératoire était de 150 min (90- 220min), cette durée incluait le temps de changement de la position opératoire. La moyenne de saignement était de 50 cc (0-100 cc). Pour les patients opérés par VATS, les durées de drainage (2j vs 4j) ainsi que d'hospitalisation (3j VS 5j) étaient plus courtes en comparaison avec les patients opérés par sternotomie totale.

## DISCUSSION

Les avantages potentiels de la VATS bilatérale par rapport à la sternotomie incluent : un meilleur résultat esthétique, moins de douleur postopératoire, une durée de séjour plus courte, un retour plus rapide aux activités quotidiennes, moins de saignements et de complications (2,3,4.). Plusieurs études ont essayé de comparer les différentes voies mini invasives de la thymectomie: unilatérale gauche ou droite, uni ou multi ports, avec vidéo ou robot... (6). Cependant, la question de savoir s'il existe une différence de résultats entre ces différentes approches n'est pas claire et doit encore être étudiée (6,7). A notre avis, nous avons opté pour la voie bilatérale car nous pensons que l'approche par voie gauche uniquement rend la dissection de la partie confluyente de la veine cave supérieure et la veine innominée du côté droit difficile, avec un risque potentiel sur le nerf phrénique droit (surtout chez les patients obèses). Le développement des énergies nouvelles a grandement contribué au développement des techniques mini invasives. Ainsi, l'électrocoagulation bipolaire (que nous utilisons) a moins de propagation thermique latérale que l'électrocoagulation monopolaire, permettant une dissection plus sûre le long du nerf phrénique et des grands vaisseaux, et permettant également de faire la coagulation et section des veines tributaires du tronc veineux innominé dans la quasi-majorité des cas. Il y a aussi des limites à cette approche, la posture du patient doit être modifiée au cours de l'opération, cela prend en moyenne entre 30 à 40 minutes et la désinfection est justifiée. Un drainage thoracique bilatéral est également nécessaire dans cette approche. Un aspect potentiel pour le développement ultérieur

de la technique pourrait impliquer l'introduction d'une incision sous-xiphoidienne pour les thymomes de plus de 5 cm de diamètre. Ainsi nous aurons deux petites incisions de 5 mm de chaque côté et une incision sous xiphoidienne pour la camera qu'on agrandit pour faire sortir la pièce opératoire à la fin de l'intervention (8,9). Ainsi, on n'aura pas besoin de faire un changement de la position opératoire et on évitera aussi la compression du nerf intercostal lors de l'extraction des tumeurs plus grandes de la cavité thoracique. Malheureusement ne nous disposons pas de matériels pour insufflation de dioxyde de carbone que nous jugeons nécessaire pour cette évolution technique.

D'un point de vue esthétique, il n'est pas étonnant que les résultats cosmétiques étaient supérieurs dans le groupe VATS parce que les incisions étaient autour de la glande mammaire, et ceux-ci sont bien couverts par des sous-vêtements (10).

En conclusion, pour les tumeurs thymiques de petite taille, associées ou non à une myasthénie, la VATS est devenue la voie d'abord de choix avec moins de morbidité et un séjour hospitalier plus court.

#### AUTHORS' CONTRIBUTIONS

The participation of each author corresponds to the criteria of authorship and contributorship emphasized in the [Recommendations for the Conduct, Reporting, Editing, and Publication of Scholarly work in Medical Journals](#) of the [International Committee of Medical Journal Editors](#). Indeed, all the authors have actively participated in the redaction, the revision of the manuscript and provided approval for this final revised version.

#### ACKNOWLEDGEMENT

Declared none.

#### COMPETING INTERESTS

The authors declare no competing interests.

#### REFERENCES

- [1] 1- Lee CY, Kim DJ, Lee JG, et al. Bilateral video-assisted thoracoscopic thymectomy has a surgical extent similar to that of transsternal extended thymectomy with more favorable early surgical outcomes for myasthenia gravis patients. *Surg Endosc* 2011;25:849-54.
- [2] 2- Yuan ZY, Cheng GY, Sun KL, et al. Comparative study of video-assisted thoracic surgery versus open thymectomy for thymoma in one single center. *J Thorac Dis* 2014;6:726-33.
- [3] 3- Ye B, Tantai JC, Ge XX, et al. Surgical techniques for early-stage thymoma: video-assisted thoracoscopic thymectomy versus transsternal thymectomy. *J Thorac Cardiovasc Surg* 2014;147:1599-603.
- [4] 4- Siwachat S, Tantraworasin A, Lapisatepun W, et al. Comparative clinical outcomes after thymectomy for myasthenia gravis: Thoracoscopic versus trans-sternal approach. *Asian J Surg* 2018) 41,77-85.
- [5] 5- Infante M, Benato C, Giovannetti R, et al. VATS thymectomy for early stage thymoma and myasthenia gravis: combined right-sided uniportal and left-sided three-portal approach. *J Vis Surg*. 2017; 3: 144.
- [6] 6- Xie X, Gan X, Chen B, et al. Left- and right-sided video-assisted thoracoscopic thymectomy exhibit similar effects on myasthenia gravis. *J Thorac Dis* 2016;8:124-32.
- [7] 7- Bromberger B, Sonett J. Bilateral VATS thymectomy in the treatment of myasthenia gravis. *Asvide* 2017;4:109.
- [8] 8- Suda T, Kaneda S, Hachimaru A, et al. Thymectomy via a subxiphoid approach: single-port and robot-assisted. *J Thorac Dis* 2016;8:S265-71.
- [9] 9- Zhang G, Li W, Chai Y, et al. Bilateral video-assisted thoracoscopic thymectomy for Masaoka stage IIIA thymomas. *Thorac Cardiovasc Surg* 2015;63:206-11.
- [10] 10- Agasthian T, Lin SJ. Clinical outcome of video-assisted thymectomy for myasthenia gravis and thymoma. *Asian CardiovascThorac Ann* 2010;18:234-9.