

*ORIGINAL RESEARCH*

## DIFFICULTES ANESTHESIQUES ET CHIRURGICALES DES GOITRES PLONGEANTS : À PROPOS DE 16 CAS

### ANESTHETIC AND SURGICAL DIFFICULTIES OF SUBSTERNAL GOITERS: A SERIES OF 16 CASES

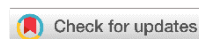Dr Akram TRAIBI<sup>1\*</sup> , Dr Sarah KETTANI<sup>2</sup>, Pr Aziz OUARSSAN<sup>2</sup>, Pr Moulay Ahmed HACHIMI<sup>3</sup>

1: Service de chirurgie thoracique, Hôpital militaire Moulay Ismail Meknès, Maroc.

2: Service de pneumologie, Hôpital militaire Moulay Ismail, Meknès, Maroc.

3: Pôle d'anesthésie réanimation et urgences, Hôpital Militaire Moulay Ismail, Meknès, Maroc.

#### RESUME :



**Introduction :** Le goitre plongeant (GP) a été décrit pour la première fois par Haller en 1749. Plusieurs définitions ont été décrites, la plus couramment utilisée considère comme plongeant tout goitre ne siégeant pas dans la région cervicale en position opératoire et ayant un prolongement inférieur à plus de deux travers de doigts sous le manubrium sternal. L'objectif de notre travail est de soulever les difficultés anesthésiques et chirurgicales lors de la prise en charge péri opératoire des goitres plongeants.

**Matériels et méthodes :** Il s'agit d'une étude rétrospective réalisée aux services d'anesthésiologie et de chirurgie thoracique de l'hôpital militaire Moulay Ismail de Meknès sur une période de trois années allant du début 2013 à la fin 2015 avec consultation des dossiers des patients opérés pour goitre plongeant. Ont été recherchées : les caractéristiques démographiques, les antécédents médico chirurgicaux, la mallampati et les difficultés d'intubation, la voie d'abord chirurgicale et les complications per-opératoire et post opératoire.

**Résultats :** L'âge moyen de nos patients était de 61,5 ans avec des extrêmes allant de 34 à 83 ans. La tranche d'âge la plus touchée se situait entre 50 et 70 ans, 9 cas sur 16 (56%). Le sexe ratio était de 1,5, 10 femmes et 6 hommes. La voie d'abord était une cervicotomie antérieure, avec thyroïdectomie totale, chez la quasi-totalité des patients. Une thoracotomie a été décidée d'emblée pour une seule patiente ayant un goitre oublié en endothoracique après chirurgie thyroïdienne. L'évolution était favorable chez 16 patients de notre série. Les drains de Redon ont été retirés 48 à 72 heures après l'intervention chirurgicale et la durée moyenne d'hospitalisation était de cinq jours.

**Conclusion :** La prise en charge des goitres plongeants reste simple sous réserve d'un bilan préopératoire complet permettant d'appréhender les éventuelles difficultés anesthésiques et chirurgicales.

**MOTS-CLES :** Thyroïde- Goitre plongeant- Goitre endothoracique- Intubation- Cervicotomie.

#### ABSTRACT:

**Introduction:** Haller first described substernal goiter in 1749. Authors report different definitions, but the most commonly used defines substernal goiter as a goiter that does not sit in the neck in the operating position and has a lower extension to more than two fingers breadth under the manubrium. The aim of our work is to highlight the peri operative anesthetic and surgical difficulties within substernal goiters' care.

**Materials and methods:** This is a retrospective study conducted in both anesthesiology and thoracic surgery departments in Moulay Ismail hospital in Meknes over a period of three years from January 2013 to December 2015. This study has been based on the medical records of all patients operated for substernal goiter. The data investigated were: demographic characteristics, medical and surgical history, Mallampati and intubation difficulties, surgical approach and finally the intraoperative and post operative complications.

**Results:** The average age of our patients was 61.5 years with extremes ranging from 34 to 83 years old. The most affected age group was between 50 and 70 years old, 9 out of 56 cases. The sex ratio was 1.5, 10 women and 6 men. The approach was anterior cervicotomy, with total thyroidectomy, in almost all patients. A thoracotomy decided from the outset for a single patient with goiter missed in endothoracic after thyroid surgery. The evolution was favorable in 16 patients of our series. Redon drains were removed 48 to 72 hours after surgery and the average hospital stay was five days.

**Conclusion:** The substernal goiter care is easier if a full preoperative examination is made, allowing the anticipation of eventual anesthetic and surgical difficulties.

**KEY WORDS:** Thyroid – Substernal goiter – Endothoracic goiter – Intubation – Cervicotomy.

**Corresponding author:** Dr Traibi Akram, Hôpital militaire Moulay Ismail Meknès, Maroc. [traibi.akram@yahoo.fr](mailto:traibi.akram@yahoo.fr)

**Copyright © 2018 Dr Akram TRAIBI et al.**

This is an open access article distributed under the [Creative Commons Attribution 4.0 International](https://creativecommons.org/licenses/by/4.0/), which permits unrestricted use, distribution, and reproduction in any medium, provided the original work is properly cited.

## INTRODUCTION

Le goitre plongeant est tout goitre ne siégeant pas dans la région cervicale en position opératoire et ayant un prolongement inférieur à plus de deux travers de doigt sous le manubrium sternal [1]. Leur prise en charge est particulière en raison de la taille de la thyroïde et de sa localisation médiastinale. Cette pathologie a une gravité particulière, liée d'une part au potentiel de compression d'organes nobles, dont la trachée, d'autre part aux difficultés supplémentaires de la prise en charge chirurgicale [2]. Le but de notre travail est de relever les difficultés anesthésiques et chirurgicales spécifiques au goitre plongeant.

## MATERIELS ET METHODES

Il s'agit d'une étude rétrospective étalée sur 3 ans, du début de l'année 2013 à la fin de l'année 2015, portant sur 16 cas de goîtres plongeants opérés par l'équipe du service de chirurgie thoracique de l'hôpital Moulay Ismail de Meknès. Les aspects épidémiologiques, les manifestations radio-cliniques, difficultés anesthésiques (préparation à l'anesthésie, intubation difficile) et chirurgicales ainsi que les complications post opératoire immédiates ont été analysés.

## RESULTATS

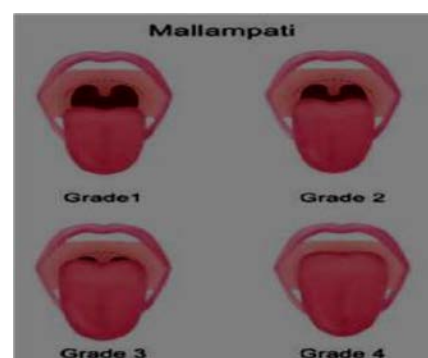L'âge moyen de nos patients était de 61,5 ans avec

des extrêmes allant de 34 à 83 ans. La tranche d'âge la plus touchée se situait entre 50 et 70 ans, 9 cas (56%). Le sexe ratio était de 1,5, 10 femmes et 6 hommes. Le tableau 1 résume la répartition des patients en fonction des signes de compression retrouvés.

Signes de compression	Nombre de cas	Pourcentage (%)
Dyspnée	6	37
Dysphonie	1	6
Dysphagie	1	6

**Tableau 1 :** Répartition des patients selon les signes de compression

L'évaluation du Mallampathi permet d'identifier les patients à risque de présenter des difficultés à l'intubation (Figure 1).

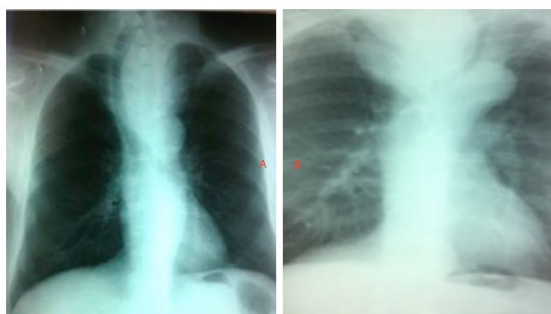

**Figure 1:** score de Mallampati

Pour les patients de notre série : douze soit 76% présentaient un Mallampathi grade 2, trois patients soit 18% présentaient une Mallampathi

grade 3, et un seul patient présentait une Mallampathie grade 4. L'intubation a été jugée difficile dans 3 cas nécessitant l'utilisation d'un fibroscope.

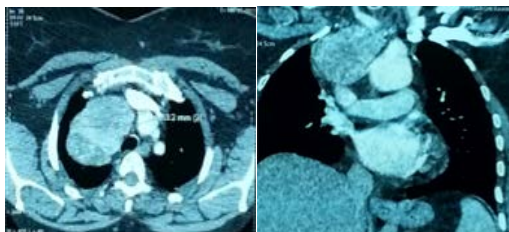
Une laryngoscopie indirecte a été réalisée chez deux patients, qui présentaient une dyspnée avec dysphonie, elle n'avait pas objectivé d'anomalies. Tous les malades avaient bénéficié d'une radiographie cervico-thoracique ainsi qu'un scanner cervico-thoracique injecté. En effet, une déviation trachéale a été retrouvée chez 15, (93%) de nos patients, à des degrés divers (Figure 2 a), une sténose trachéale radiologique était objectivée chez 3, (18%) de nos patients (Figure 2b).



**Figures 2 :** Radiographies thoraciques de face montrant :  
a/ une importante déviation trachéale à droite.  
b/ une déviation trachéale avec sténose.

Tous nos patients présentaient un goitre à développement antérieur pré-vasculaire. Ils étaient tous en euthyroïdie clinique et biologique sauf deux patientes qui étaient opérées avec une légère hyperthyroïdie vu le caractère urgent de leur état (pré asphyxie).

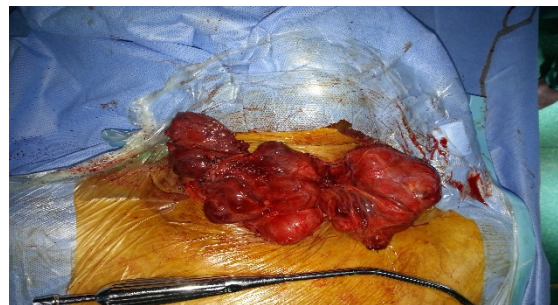La voie d'abord était une cervicotomie chez 15 patients. Une thoracotomie a été décidée d'emblée pour une seule patiente ayant un goitre oublié en endothoracique après chirurgie thyroïdienne (Figure 3).



**Figure 3:** TDM en coupes coronales et axiales montrant une masse de la loge de Baretz chez une patiente opérée pour goitre cervical évoquant un goitre oublié.

Deux patientes avaient présenté une gêne respiratoire post opératoire. L'examen au

fibroscope par les oto-rhino-laryngologues a mis en évidence une paralysie récurrentielle unilatérale pour la première patiente et bilatérale pour la deuxième. La récupération pour les deux patientes était progressivement favorable avec fermeture des orifices des trachéotomies. Un seul cas de saignement per opératoire (plaie de la veine thyroïdienne inférieure lors de l'accouchement d'un goitre) ayant nécessité une transfusion a été déploré (Figure 4).



**Figure 4 :** Accouchement d'un volumineux goitre plongeant.

L'évolution ultérieure était favorable pour les 16 patients opérés. L'étude anatomo-pathologique a objectivé: un goitre multi-hétéronodulaire chez 15 patients, chez un patient, l'anatomopathologiste avait mis en évidence un îlot de cellules malignes au sein du goitre multi-hétéronodulaire, qui ne nécessitait pas de prise en charge particulière, en rapport à sa taille.

## DISCUSSION

Les goitres plongeants partagent un certain nombre de caractéristiques, en particulier une croissance lente, un caractère peu symptomatique au stade non compressif, tout comme l'absence de malignité dans la majorité des cas. En revanche, la localisation médiastinale confère à cette forme plongeante une gravité particulière, liée d'une part au potentiel de compression d'organes nobles, dont la trachée, et d'autre part aux difficultés supplémentaires de la prise en charge anesthésique et chirurgicale. Les goitres plongeants sont classés en fonction de la topographie de la plongée, on distingue ainsi les goitres :

Antérieurs : pré-vasculaires, développés entre le sternum et la lame thyropéricardique, en avant des veines thyroïdiennes inférieures.

Postérieurs : rétro-vasculaires, pouvant avoir une situation plus ou moins profonde entre les gros vaisseaux, la trachée et l'œsophage.

L'extension du goitre se fait préférentiellement vers les zones de moindre résistance ainsi, la localisation droite est plus fréquente en raison de l'absence d'obstacle anatomique à la progression du goitre de ce côté contrairement au côté gauche où la descente sera gênée par les gros vaisseaux. Les goitres postérieurs ne représentent que 10 à 15 % des cas [1-3]. Le goitre plongeant, doit être différencié du goitre endo-thoracique développé à partir de tissu thyroïdien ectopique sans connexion avec la thyroïde cervicale, et qui est généralement vascularisé par une artère qui naît du tronc artériel brachio-céphalique nécessitant une prise en charge par sternotomie. La majorité des auteurs s'accorde pour dire que le diagnostic d'un goitre thoracique impose l'exérèse chirurgicale, en l'absence de contre-indication médicale absolue. Les justifications de cette indication chirurgicale sont multiples :

- L'évolution inéluctable vers la compression médiastinale, qui peut parfois être brutale à l'occasion d'une hémorragie intra-thyroïdienne ;
- Le risque de cancérisation difficile à écarter par une cytoponction du fait de son inaccessibilité ;
- L'hormonothérapie frénatrice, peu efficace pour ralentir l'évolution du goitre multinodulaire ;
- La chirurgie réglée du goitre thoracique a une faible morbidité ; celle-ci augmente toutefois lors des interventions effectuées dans des conditions d'urgence [3].

Cependant, quels que soient les progrès de la chirurgie, il persiste une certaine morbidité dont l'incidence dépend de l'expérience chirurgicale mais aussi de la lésion à traiter, du volume tumoral, du caractère invasif ou non, de l'existence d'adénopathies et du type d'intervention.

L'évaluation préopératoire de l'extension du goitre est primordiale pour en pratiquer l'exérèse par la voie la moins invasive possible. La plupart des thyroïdectomies sont effectuées via un abord cervical seul, mais cela peut se révéler difficile dans certaines circonstances. Le scanner cervico-thoracique joue un rôle clef dans cette décision [4]. En matière de goitre plongeant, outre les

critères habituels d'évaluation du risque anesthésique, la consultation s'attachera également à évaluer les anomalies de la fonction thyroïdienne et le retentissement sur la filière aérienne ainsi que les risques liés aux terrains associés [5,6]. L'association européenne de la thyroïde a recommandé de conserver les normes traditionnelles de TSH (entre 0,3 et 4 mUI/l) [3,7]. La gestion de la ventilation est considérée comme une préoccupation majeure pour l'anesthésiste confronté à un patient avec un goitre plongeant. Du fait de sa localisation et de ses rapports, la présence d'un goitre plongeant peut interférer dans chaque étape de la procédure d'intubation. D'une façon générale, l'examen et l'interrogatoire se font, dans un premier temps, à la recherche de critères classiques d'intubation difficile. Celle-ci est définie comme une intubation nécessitant plus de deux laryngoscopies et/ou la mise en œuvre d'une technique alternative après optimisation de la position de la tête (position de Jackson modifiée) avec ou sans manipulation laryngée externe. Le retentissement locorégional du goitre doit ensuite être évalué. Il est actuellement reconnu que la présence d'un goitre, d'autant plus s'il est plongeant augmente le risque de mauvaise visualisation de la glotte. La présence d'une déviation trachéale sur la radiographie thoracique semble être un facteur prédictif de mauvaise visualisation glottique selon Voyagis et Oranis [8]. Cependant, elle semble pouvoir être corrigée par une pression laryngée externe comme l'ont montré J.Mallat et al [9]. Pour les mêmes auteurs, il semblerait qu'une sténose trachéale de plus de 30% associée à une ouverture buccale réduite sont les principaux facteurs prédictifs significatifs d'une difficulté accrue dans l'intubation chez les patients atteints d'un goitre endo-thoracique. Dans l'étude de Bouaggad, en plus de ces 2 critères, la présence d'une pathologie tumorale augmenterait le risque d'intubation trachéale difficile à cause du risque d'invasion de la trachée et d'infiltration des tissus par le carcinome associé à la fibrose qui peuvent réduire la mobilité des structures du larynx. Pour d'autres auteurs, seuls les critères classiques (ouverture de la bouche, distance thyro-mentonnaire, Mallampati) sont prédictifs d'intubation difficile en chirurgie thyroïdienne

[10,11]. En fait les critères d'intubation difficiles restent largement étudiés et discutés mais il est certain que les patients présentant un goitre plongeant nécessitent une attention particulière en ce qui concerne l'évaluation de ce risque, même s'il semblerait que la présence d'un tel goitre n'augmenterait pas de façon importante l'incidence des intubations difficiles [12-13].

Un des risques majeurs de la chirurgie du goitre plongeant est la paralysie du nerf laryngé inférieur ou nerf récurrent, les paralysies récurrentielles bilatérales peuvent être dramatiques, responsables de dyspnée aiguë pouvant mettre en jeu le pronostic vital. Cependant, même si la confirmation visuelle de l'intégrité du nerf est obtenue pendant l'acte chirurgical, un taux inexplicable de paralysie post-opératoire continu d'être observé. Cela démontre l'extrême vulnérabilité des nerfs lors de la dissection chirurgicale. En per opératoire, la prévention passe par une dissection soignée, l'absence de traction excessive, et le choix judicieux des techniques d'hémostase, et de la voie d'abord du nerf. Plusieurs mécanismes ont été proposés pour expliquer les lésions du nerf récurrent, à savoir étirement, clampage ou ligature accidentelles, dévascularisation [14-16].

Les suites opératoires sont habituellement simples. La surveillance se limite à un contrôle de la phonation et de la calcémie et du taux de

parathormone. Les patients rentrent à leur domicile dès le lendemain ou au troisième jour en fonction des habitudes de chaque centre, de l'entourage du patient et de la nécessité d'une supplémentation calcique en cas d'hypoparathyroïdie postopératoire. Dans ce cadre, il n'y a aucune justification à la réalisation d'une prophylaxie anti-thrombotique, sauf pour les patients porteurs d'une affection nécessitant la reprise de façon précoce d'un traitement anticoagulant. La douleur postopératoire est modérée au cours des 12 premières heures. Elle est prise en charge au mieux par association d'une anesthésie loco régionale (bloc cervical superficiel) et d'antalgiques de niveau 2. Les anti-inflammatoires non stéroïdiens diminuent l'intensité de la douleur postopératoire sans augmenter le risque de saignement et d'hématome de la loge thyroïdienne. La reprise des boissons et de l'alimentation est autorisée dans les suites immédiates.

Bien que l'effectif de cette série reste faible, il nous semble de ce qui précède que le meilleur moyen de prévenir et d'éviter les complications est une évaluation et une préparation clinique, biologique et radiologique pré opératoire minutieuse bien évidemment multidisciplinaire impliquant l'endocrinologue, le radiologue, le chirurgien et l'anesthésiste réanimateur.

#### AUTHORS' CONTRIBUTIONS

The participation of each author corresponds to the criteria of authorship and contributorship emphasized in the [Recommendations for the Conduct, Reporting, Editing, and Publication of Scholarly work in Medical Journals](#) of the [International Committee of Medical Journal Editors](#). Indeed, all the authors have actively participated in the redaction, the revision of the manuscript and provided approval for this final revised version.

#### REFERENCES

- [1] Atoini F, Zidane A, Traibi A, Arsalane A, Elkaoui H, Tahri N, Belyamani L, Kabiri E.H. Traitement chirurgical des goîtres plongeants : à propos de 27 patients. *Journal de chirurgie viscérale* 2009;146 (2): 229-31.
- [2] Abboud B, Sleilaty G, Mallak N, et al. Morbidity and mortality of thyroidectomy for substernal goiter. *Head Neck* 2010; 32 (6): 744-9.
- [3] Daniel C, André N, Leroyer C. Goitre endotheracique. *EMC-Pneumologie* 2000; [6-047-D-30] :5p.
- [4] Ben Amor M, Dhambri S, Hariga I, Abid W, Hannachi S, Ben Gamba O, Zribi S, Mbarek CH, El Khedim A. Substernalgoiters : special clinical , radiological and therapeutics. *J. TUN ORL* 2014; 31: 27-9.
- [5] Garrot M, Caiazza R, Andrieu G, Lebuffe G. Anesthésie-réanimation dans la chirurgie de la glande thyroïde. *EMC-Anesthésie-réanimation* 2015; 12:1-9
- [6] Fourcade O, Geeraerts T, Minville V, Samii K. *Traité d'anesthésie et de réanimation* (4° Éd.), Lavoisier, Paris 24.

- [7] Rodriguez JM, Hernandez Q, Pinero A. Substernal goiter: clinical experience of 72 cases. *Ann otol Rhinol Laryngol.*1999; 108:501-4.
- [8] Voyagis GS, Kyriakis PK. The effect of goiter on endotracheal intubation. *Anesth Analg* 1997; 84:611-2.
- [9] Mallat J, Robin E, Pironkov A, Lebuffe G, Tavernier B. Goitre and difficulty of tracheal intubation . *Annales Francaises d'Anesthésie et de Réanimation* 2010; 29: 436-439.
- [10] Langeron O, Masso E, Huraux C, Guggiari M, Bianchi A, Coriat P, et al. Prediction of difficult mask ventilation. *Anesthesiology* 2000;92:1229-36.
- [11] Juvin P, Lavaut E, Dupont H, Lefevre P, Demetriou M, Dumoulin JL, et al. Difficult tracheal intubation is more common in obese than in lean patients. *Anesth Analg* 2003; 97:595-600.
- [12] Wiel E, Carpentier L, Vilette B, Erb C et Chevalier D. Intubation difficile. *Encycl Méd Chir, Oto-rhino-laryngologie* 2009; 20-885-A-25: 9p.
- [13] Amathieu R, Smail N, Catineau J, Poloujadoff MP, Samii K, Adnet F. Difficult intubation in thyroid surgery: myth or reality? *Anesth Analg* 2006; 103: 965-8.
- [14] Wang LS. Surgical management of a substernal goiter. *Formosan Journal of Surgery* 2012; 45: 41-44.
- [15] Testini M, et al. Recurrent laryngeal nerve palsy and substernal goiter. An Italian multicenter study. *Journal of Visceral Surgery* 2014; 151 (3): 183-9.
- [16] Ngo Nyeki A R, Njock L R, Miloundja J, Evehe Vokwely J E, Bengono G. Repérage peropératoire du nerf laryngé inférieur lors des thyroïdectomies. *Annales françaises d'Oto-rhino-laryngologie et de Pathologie Cervico-faciale* 2015 ; 132 (5) : 244-248.