

2022, Volume 9, ID 475

DOI: [10.15342/ijms.2022.475](https://doi.org/10.15342/ijms.2022.475)

## CLINICAL STUDY

# COVID-19 and Digestive Surgical Emergencies: Experience of the General Surgery Department of Tangier University Hospital.

Younes Aggouri <sup>a</sup>, Aymane Jbilou <sup>a</sup>, Badr Tarif <sup>a</sup>, Yassine Mohamed <sup>a</sup>, Youssef Motiaa <sup>b</sup>, Siham Alaoui <sup>c</sup>, Said Ait laalim <sup>a</sup>

<sup>a</sup> Service de chirurgie générale, CHU de Tanger, Maroc.

<sup>b</sup> Service d'anesthésie et réanimation, CHU de Tanger, Maroc.

<sup>c</sup> Service de radiologie, CHU de Tanger, Maroc

### ABSTRACT

On March 11, 2020, the WHO declared that the COVID-19 epidemic had become a pandemic, upending all regulated operating programs. In addition, and by its urgent nature, emergency surgery has been maintained, particularly in certain situations, an association with infection by Covid 19. The circumstances of diagnosis of the association of infection by covid 19 and surgical emergency are based on clinical, radiological, and biological criteria. In this report, we are sharing the experience of the Tangier University Hospital concerning the case of three patients with the particularity of associating an infection by covid and a digestive surgical emergency. We will discuss through these cases the necessary protective measures in intraoperative and the impact of covid infection on morbidity and mortality.

Regarding the impact of the covid infection on postoperative morbidity and mortality, we are generally faced with two situations: When the infection by covid is benign, the prognosis depends on the severity of the surgical emergency, and in this situation, the prognosis is similar to that of patients not infected by covid, this is the case for the first and third patients. The second situation; when the covid infection is severe, it has a major impact on the prognosis and postoperative intensive care management. Through this publication, we are trying to provide information to help surgeons take better charge of this category of patients, especially in the face of the panic caused by the pandemic as well as the difficulty of adapting to the new patient circuit, nevertheless more studies involving more cases are necessary to confirm our findings.

**KEYWORDS:** Covid19; Digestive surgical emergency; Case report.

**Correspondence:** Dr Younes Aggouri, Address : Service de chirurgie générale, Centre hospitalo-universitaire. Université Abdelmalek Essaâdi. Faculté de Médecine et de Pharmacie, Tanger, Maroc. Email: [draggouriyou@gmail.com](mailto:draggouriyou@gmail.com)

**Copyright © 2022 Aggouri Y et al.** This is an open access article distributed under the [Creative Commons Attribution 4.0 International](https://creativecommons.org/licenses/by/4.0/), which permits unrestricted use, distribution, and reproduction in any medium, provided the original work is properly cited.

### INTRODUCTION

Le 11 mars 2020, l'OMS a déclaré que l'épidémie de COVID-19 était devenue une pandémie, et ceci a bouleversé tous les programmes opératoires réglés. Par ailleurs et par son caractère urgent, la chirurgie d'urgence a été maintenue avec la particularité dans certaines situations, une association avec une infection par la Covid 19.

Dans ce travail nous rapportant l'expérience du CHU de Tanger concernant la prise en charge de trois patients avec la particularité d'associer une infection par la covid et une urgence chirurgicale digestive. Nous discuterons a travers ses cas, les mesures de protections nécessaire en per-opératoire et l'impact de l'infection covid sur la morbi-mortalité.

### PATIENTS ET OBSERVATIONS

#### CAS 1

Une patiente de 62 ans, sans antécédents pathologiques notable, qui consulte aux urgences pour ; vomissement et un arrêt des matières sans arrêt des gaz, évoluant depuis 5j avant son admission. L'examen clinique à l'admission trouve : patiente consciente, avec une profonde asthénie, TA=13/08mmHg, FC : 98 BPM, polygnéique à 30 C/min,

Sat O2 : 93%, Fébrile à 38°C, l'abdomen est distendu, sensible à la palpation, les orifices herniaires sont libres, le toucher rectal trouve des selles dure.

Bilan biologique objective une hyperleucocytose à 18000 à prédominance polynucléaires neutrophile, CRP à 150, le reste du bilan est normal.

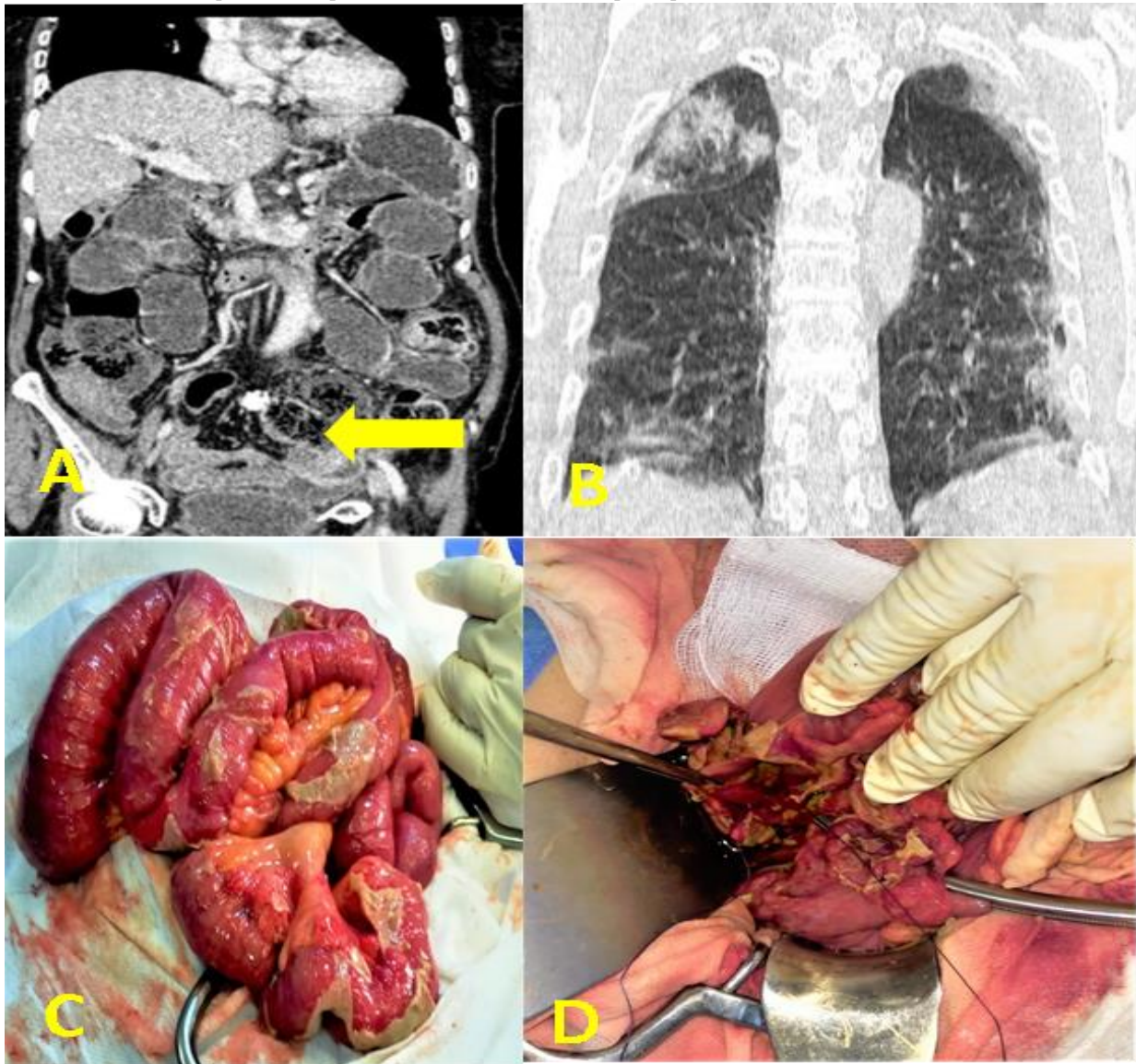
Bilan radiologique comportant une TDM thoraco-abdominale qui montre une collection en perisigmoïdien avec des bulles d'air et un épanchement intra-péritonéal de faible à moyenne abondance, en rapport avec une perforation du sigmoïde, ainsi que des lésions pulmonaires bilatérales en verre dépoli, CORADS 4, en faveur d'une infection covid 19 avec 25 à 50 % d'atteinte pulmonaire, (**Figure 1A et Figure 1B**)

Une fois le diagnostic d'infection au covid et l'indication opératoire sont posés, la patiente est transférée à un hôpital Didier à la prise en charge des patients covid, comportant une unité d'hospitalisation, une réanimation et un bloc opératoire avec un équipement et un personnel dédié à la prise en charge des patients covid, à ce niveau une mise en condition de la patiente a été entamée puis admission au bloc opératoire.

L'intervention est réalisée sous anesthésie générale en décubitus dorsal et par une laparotomie médiane,

l'exploration trouve un aspect de péritonite généralisée, de multiples fausses membranes sur le grêle, avec la présence d'un abcès, fait de pus franc verdâtre avec des selles, en rapport avec une perforation digestive siégeant au niveau du sigmoïde, la perforation est d'environ 02 cm de diamètre, muqueuse colique paraît normale non inflammatoire, absence de tumeur ou de diverticule pouvant expliquer l'étiologie de la perforation, on réalise une sigmoïdectomie emportant la perforation sans curage, et confection d'une colostomie gauche. (**Figure 1C et Figure 1D**).

La patiente est extubée en postopératoire immédiat, prise en charge pendant deux jours en réanimation puis transférée en chambre, alimentation autorisée à J1, Les suites opératoires sont simples, notamment pas d'aggravation sur le plan respiratoire, résultats anatomopathologiques de la pièce opératoire en faveur de lésion inflammatoire non spécifique.



**Figure 1 :** A) Collection perisigmoïdienne et la solution de continuité avec le sigmoïde ;B) Aspect en verre dépoli en faveur d'une infection au covid 19 ; C) Aspect peropératoire de la péritonite avec des fausses membranes ; D) Aspect peropératoire de la perforation sigmoïdienne.

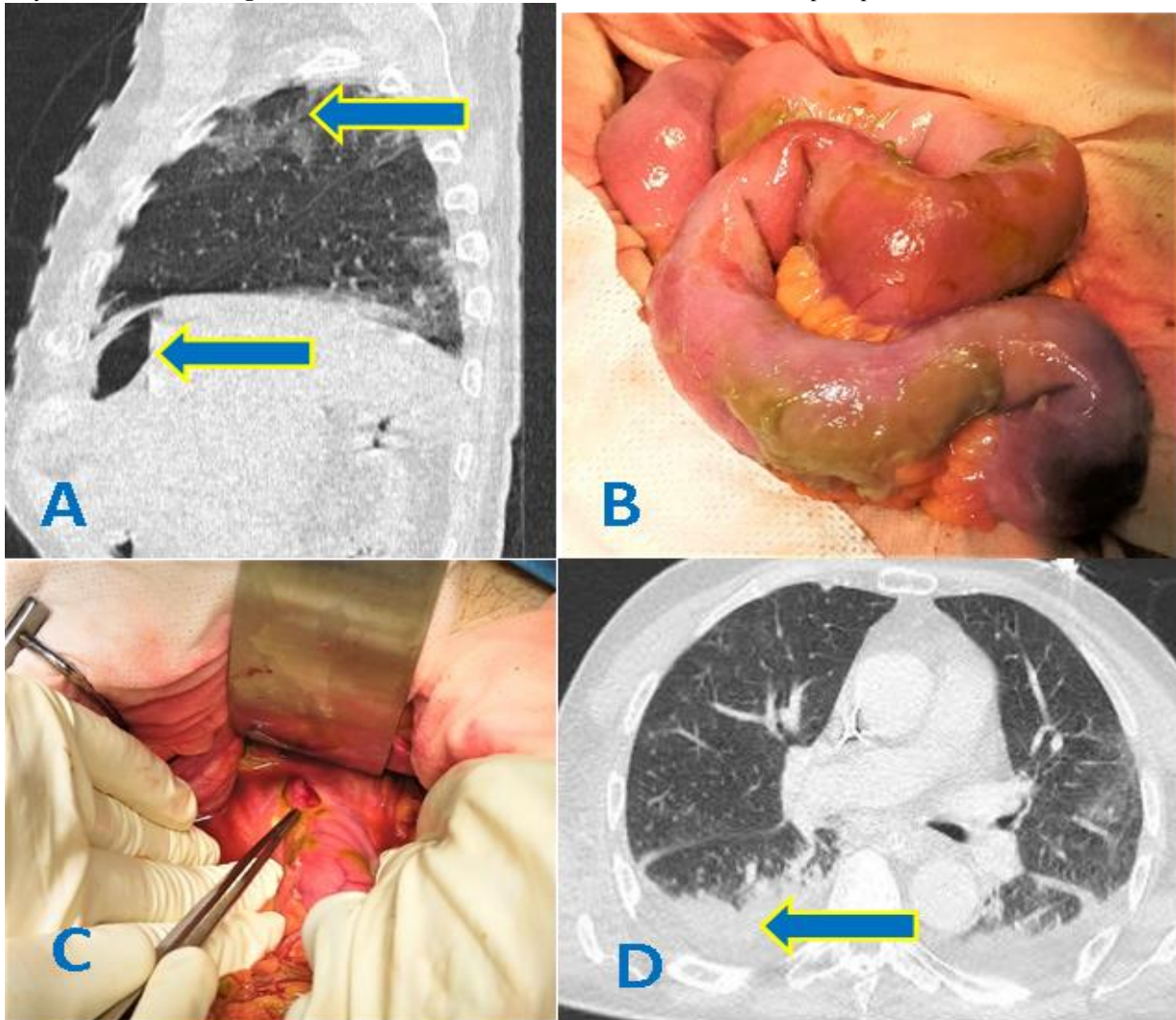
#### CAS 2 :

Un patient de 74 ans, qui a comme antécédents un diabète non insulino-dépendant et hypertendu sous traitements,

jamais opéré, patient hospitalisé depuis 5j en unité covid avec une PCR positive, à J5 de son traitement pour la covid 19 (hydroxychloroquine, vitC, Vit D, Dexamétasone et

HBPM à dose préventive). Et qui présente des douleurs abdominales diffuse d'installation aigue avec vomissements bilieux évoluant depuis 3 jours. L'examen clinique trouve : TA=10/06mmHg, tachycarde à 110 BPM, polypnéique à 28 C/min, Sat O<sub>2</sub> : 85%, Fébrile à 38°C, défense abdominale généralisée à la palpation de l'abdomen. Le bilan biologique objective des GB à 15000, CRP à 210 le reste du bilan est sans particularité. Une TDM thoraco-abdominale montre un aspect en verre dépoli bilatérale, une atteinte pulmonaire de 50 à 75% avec un pneumopéritoine et un épanchement intra-péritonéal de moyenne abondance. (Figure 2A) Patient acheminé au

bloc opératoire dédié au patient covid, après une mise en condition (hydratation, couverture antibiotique). Sous AG une laparotomie médiane sus-ombilicale a été réalisée, l'exploration chirurgicale a objectivé un aspect de péritonite généralisée sur une perforation d'un ulcère sur la face antérieure du bulbe duodénal (Figure 2B et Figure 2C), le geste a consisté en un lavage abondant au sérum salé, suture de la perforation par des points séparés et une épiploplastie. Patient a été extubé puis aggravation de son état respiratoire lors de son séjour en réanimation suite à une surinfection pulmonaire (Figure 2D). Et on déplore son décès à J 5 du postopératoire.



**Figure 2 :** A) Pneumopéritoine et aspect en verre dépolis en faveur d'une infection au covid 19 ; B) Aspect peropératoire de la péritonite avec des fausses membranes. C) Aspect per opératoire de la perforation duodénale ; D) Scanner postopératoire cas 2 : Epanchement pleural et surinfection des lésions pulmonaire.

### Cas 3 :

Patiente de 64 ans, hypertendu sous traitement, déjà cholecystomisé, admise pour douleur de la fosse iliaque droite évoluant depuis 2 jours. L'examen clinique trouve une patiente stable sur le plan hémodynamique, dyspnéique avec une polypnée à 31 cpm.

Le bilan biologique objective : GB à 13000 à prédominance polynucléaire neutrophile, CRP à 110 le reste du bilan normal. Devant la douleur abdominale et les signes respiratoires, une TDM thoracoabdominale a été réalisé objectivant un abcès appendiculaire ainsi qu'un

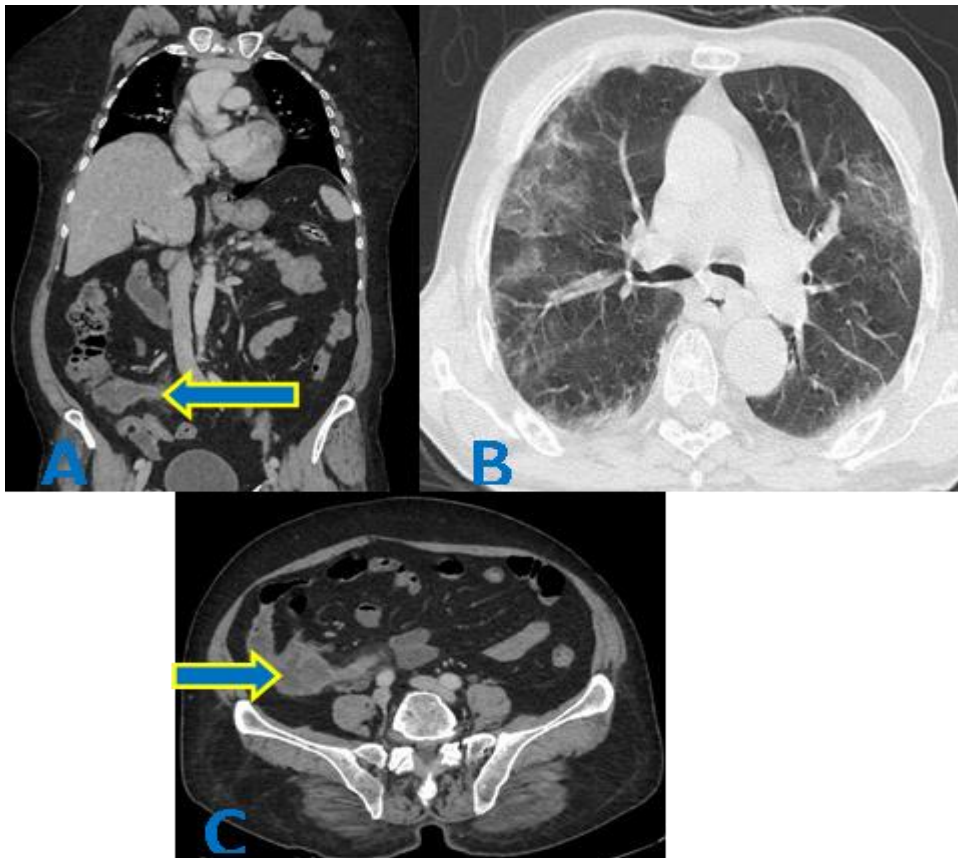
aspect en verre dépolis en faveur d'une infection au covid 19 avec 10 à 25 % d'atteinte pulmonaire (Figure 3).

Initialement l'attitude été de mettre la patiente dans le circuit covid et adopté une attitude conservatrice (traitement médicale) après 48 h et devant l'aggravation clinique et biologique, une indication opératoire a été retenu.

La Patient est acheminé au bloc opératoire dédié au patient covid, après une mise en condition. Sous AG une laparotomie médiane sous-ombilicale a été réalisée, l'exploration chirurgicale a trouvé un abcès

appendiculaire, on a réalisé un drainage de l'abcès avec appendicectomie.

La patiente est extubée en postopératoire immédiat, les suites opératoires ont été simples après un séjour en réanimation de 2 jours, puis transfert en chambre.



**Figure 3 :** A) Coupe coronale montrant l'aspect TDM d'abcès appendiculaire ; B) aspect en verre dépoli en faveur d'une infection au covid 19 ; C) Coupe axiale montrant l'aspect TDM d'abcès appendiculaire.

## DISCUSSION

Le 11 mars 2020, l'OMS a en effet déclaré que l'épidémie de COVID-19 était devenue une pandémie. Le monde est en train de vivre une situation inédite mettant à l'épreuve tous les systèmes de santé de par le monde. [1,2]

Au Maroc depuis le signalement du premier cas confirmé le lundi 02 mars 2020, les chiffres ne cessent d'augmenter. Suite à quoi la plupart des équipes chirurgicales, toutes spécialités confondues, ont adapté leur activité en réduisant au maximum la chirurgie ambulatoire et les interventions réglées, notamment la chirurgie carcinologique majeure, voir la suspension du programme opératoire surtout au tout début de la pandémie, afin de rendre disponible les structures hospitalières, le personnel médical et paramédical aux nécessités de prise en charge des patients admis pour l'infection à la COVID-19. [1]

Concernant l'impact du confinement et de la pandémie sur les urgences chirurgicales en comparaison avec la période non covid, on a constaté une diminution du nombre des cas d'urgence viscérale par contre, les cas opérés sont plus graves nécessitant souvent une prise en charge en réanimation en pré et en post-opératoire avec un long séjour hospitalier, ce constat rejoint celui de la littérature, cela est expliqué par la peur des patients d'être contaminé par le virus aboutissant à un retard et à une réduction du nombre de consultants. [1]

Les circonstances de diagnostic de l'association de l'infection par la covid 19 et l'urgence chirurgicale sont basées sur des critères cliniques, radiologiques et biologiques ; devant la présence de signes cliniques évocateurs d'une infection à la covid, on réalise un scanner thoraco-abdominal en urgence, la confirmation est faite par une PCR en pré ou en post-opératoire et dont les résultats sont récupérés après 48h de sa réalisation. (Tableau 1)

Une fois le diagnostic est posé, les patients sont mis dans le circuit covid puis transférés dans une structure hospitalière dédiée à la prise en charge des patients covid, comportant un service d'hospitalisation, une unité de réanimation, et un bloc opératoire, avec un personnel paramédical formé et habitué à la prise en charge de ce type de pathologie.

Après une préparation médicale des patients, ils sont acheminés au bloc opératoire, et pour garantir la sécurité de l'équipe soignante et des patients, on veille sur le respect des recommandations émises par la communauté internationale [2]:

-Seul le personnel essentiel à la gestion de l'intervention est présent en salle, pour l'équipe chirurgicale : un opérateur, un aide opératoire et un penseur. Et cela ne semble pas affecté ni le temps opératoire ni le pronostic de notre intervention chirurgicale. (Tableau 1)

Tableau 1 : Tableau résumant les cas cliniques.			
	CAS 1	CAS 1	CAS 1
Age	62 ans	74 ans	64 ans
Sexe : M/F	F	M	F
BMI (kg/m2)	20	18	25
Tabac	-	-	-
<b>Comorbidité :</b>			
Cardiovasculaire	-	-	-
Diabète	-	positif	-
Hypertension	-	positif	positif
Asthme	-	-	-
Cancer	-	-	-
<b>Symptômes à l'admission :</b>			
Fièvre	positif	positif	positif
Douleurs abdominale	positif	positif	positif
Toux	-	positif	positif
Dyspnée	positif	positif	positif
PCR	positif	positif	positif
TDM thoraco-abdominale :	faite	faite	faite
pourcentage lésions pulmonaire	25-50%	50 - 75%	10 - 25 %
CORADS :	5	5	4
Gestes opératoire :	Sigmoïdectomie, Colostomie gauche Selon Hartmann	Suture de la perforation epiploplastie	Appendicectomie, Drainage de l'abcès
Péritonite :	généralisé	généralisé	Localisé
Durée opératoire	120 min	68 min	45min
Evolution	bonne	décédé	bonne

-L'habillage est fait selon le protocole, fait d'un kit (figure 4) comportant les éléments de l'équipement de protection individuelle (EPI), au-dessus du quels, on ajoute l'équipement stérile (casaque et gants).

-Le déshabillage, se fait dans la salle d'intervention, au plus près de la porte.

Jusqu'à la rédaction de cet article aucun du personnel soignant présent dans ces 3 interventions n'est infecté, grâce au respect strict des recommandations, et la connaissance préalable du statut infecté par la covid de ces patients nous a permis de prendre les mesures adéquates pour notre sécurité.

Toujours dans le cadre des mesures de protection du personnel soignant au bloc opératoire, et vu le risque de contamination par l'aérosol du liquide péritonéale surtout lors de la réalisation d'une intervention par laparoscopie, les recommandations été de réalisé les gestes opératoire en laparotomie sous aspiration continue [2], ce qu'on a fait pour nos trois patients, quoique certaines études ont recherché le virus dans le liquide péritonéal, les urines, la bile, les selles et dans les tissus prélevé (pièce de résection, tissus sous cutané, omentum.....) [3,4], et concluant à l'absence de virus dans le liquide péritonéale même s'il est présent dans les prélèvements nasopharyngé [3-6], ce qui suggère de revoir et de mettre à jour les recommandations concernant la réalisation d'une chirurgie par laparoscopie chez les patients infectés par la covid pour bénéficier des avantages de cette technique sur la douleur en postopératoire, le rétablissement rapide et le pronostic

respiratoire en postopératoire, quoique des études supplémentaire intégrant un nombre important de patients sont nécessaire [3].

Concernant l'impact de l'infection covid sur la morbi-mortalité postopératoire, généralement on est devant deux situations :

Lorsque l'infection par la covid est bénigne, le pronostic dépend de la gravité de l'urgence chirurgicale et dans cette situation le pronostic rejoint celui des patients non infecté par la covid, c'est le cas du premier et du troisième cas.

Deuxième situation ; lorsque l'infection au covid est grave, cela impact beaucoup sur le pronostic et la prise en charge en réanimation en postopératoire.

Parmi les trois patients qu'on a pris en charge, nous déplorant un décès, malheureusement il a associé une péritonite négligé et une infection grave a la covid 19, dont la surinfection pulmonaire et la défaillance multi-viscérale ont abouti à son décès, sans complication sur le site opératoire.

Nos résultats concorde avec ceux de l'étude réalisé par l'équipe de wuhan [7] mais l'étude reste limitée par le manque de cas clinique suite à l'attitude conservatrice d'une part et d'autre part au manque de diagnostic systématique des patient a opéré à la recherche de l'infection au covid 19 chez des patients asymptomatiques. Tous les patients ont été informés des modalités de traitement, et ils ont donné un consentement éclairé pour la publication.



**Figure 4** : kit de l'équipement de protection individuel (EPI), habillage.

### CONCLUSION

Par cette publication nous essayant d'apporter des informations pour aider les chirurgiens a mieux prendre en charge cette catégorie de patient, qui ont la particularité d'associer une infection par la covid et une urgence chirurgicale digestive, surtout devant la panique suscité par la pandémie, la difficulté d'adaptation au nouveau circuit des patient, et généralement on se retrouve devant deux situations ; quand l'infection par la covid est bénigne, le pronostic dépend de la gravité de l'urgence chirurgicale, et lorsque l'infection au covid est grave, cela impact beaucoup sur le pronostic, mais plus d'études recrutant plus de cas sont nécessaire pour confirmer nos constat.

### ACKNOWLEDGMENTS

None.

### REFERENCES

- [1] Bernardino R, Gil M, Andrade V, Severo L, Alves M, Papoila AL, et al. What has changed during the state of emergency due to COVID-19 on an Academic Urology Department of a Tertiary Hospital in Portugal. *Actas Urol Esp (Engl Ed)*. 2020 Nov; 44(9):604-610. DOI: [10.1016/j.acuro.2020.06.010](https://doi.org/10.1016/j.acuro.2020.06.010)
- [2] Barro K, Malone A, Mokede A, Chevance C. Management of the COVID-19 epidemic by public health establishments—Analysis by the Fédération Hospitalière de France. *J Chir Visc*. 2020 Jun;157(3):S20-S24. DOI: [10.1016/j.jchirv.2020.04.009](https://doi.org/10.1016/j.jchirv.2020.04.009)
- [3] Galvez A, King K, El Chaar M, Claros L. Perforated Marginal Ulcer in a COVID-19 Patient. *Laparoscopy in these Trying Times*. *Obes Surg*. 2020 Nov;30(11):4605-4608. DOI: [10.1007/s11695-020-04709-8](https://doi.org/10.1007/s11695-020-04709-8)
- [4] Safari S, Keyvani H, Malekpour Alamdari N, Dehghanian A, Razavi Hashemi M, Nemati Honar B, et al. Abdominal Surgery in Patients With COVID-19 Detection of SARS-

### AUTHORS' CONTRIBUTIONS

The participation of each author corresponds to the criteria of authorship and contributorship emphasized in the [Recommendations for the Conduct, Reporting, Editing, and Publication of Scholarly work in Medical Journals of the International Committee of Medical Journal Editors](#). Indeed, all the authors have actively participated in the redaction, the revision of the manuscript, and provided approval for this final revised version.

### COMPETING INTERESTS

The authors declare no competing interests with this case.

### FUNDING SOURCES

None.

### PATIENT CONSENT

Written informed consent was obtained from the patient for the publication of this case report.

CoV-2 in Abdominal and Adipose Tissues. *Ann Surg*. 2020 Sep 1;272(3):e253-e256. DOI:

[10.1097/sla.0000000000004165](https://doi.org/10.1097/sla.0000000000004165)

- [5] Vudayagiri L, Gusz J. COVID-19 Positive in Nasopharyngeal Swab but Negative in Peritoneal Fluid: Case Report of Perforated Appendicitis. *Cureus*. 2020 Jul 27;12(7):e9412. DOI: [10.7759/cureus.9412](https://doi.org/10.7759/cureus.9412)
- [6] Aaron Kangas-Dick, Christopher Prien 1, Kristin Rojas, Qinghua Pu, Mohammad Hamshow, Elias Wan et al. Gastrointestinal perforation in a critically ill patient with COVID-19 pneumonia. *SAGE Open Med Case Rep*. 2020 Jul; 8: 1–4. DOI: [10.1177/2050313x20940570](https://doi.org/10.1177/2050313x20940570)
- [7] Cai M, Wang G, Zhang L, Gao J, Xia Z, Zhang P, et al. Performing abdominal surgery during the COVID-19 epidemic in Wuhan, China: a single-centred, retrospective, observational study. *Br J Surg*. 2020 Jun;107(7):e183-e185. DOI: [10.1002/bjs.11643](https://doi.org/10.1002/bjs.11643)